Experimenteller Beitrag zur secundären Degeneration der Pyramiden-Bahnen.

Inaugural-Dissertation

der

medicinischen Facultät zu Jena

zur

Erlangung der Doctorwürde

in der

Medicin, Chirurgie und Geburtshülfe

vorgelegt

von

Ernst H. Beyer, approb. Arzt
aus Plauen i. V.

(Mit einer Tafel.)

JENA
Universitäts-Buchdruckerei G. Neuenhahn
1894.

Genehmigt von der medicinischen Facultät auf Antrag des Herrn Professor Dr. Ziehen.

Jena, den 10. Januar 1893.

W. Biedermann,
d. Z. Decan.

Experimenteller Beitrag zur secundären Degeneration der Pyramiden-Bahnen.

Nachdem Rokitansky im Jahre 1847 als der Erste auf die secundäre Degeneration hingewiesen hatte, wurde bald durch eine ganze Reihe von Beobachtungen soviel Material herbeigebracht, dass das Auftreten secundärer Entartung nach gewissen Erkrankungen und Verletzungen des Centralnervensystemes nicht mehr in Abrede gestellt werden konnte.

Brachten auch die 50er, 60er und 70er Jahre eine grosse Menge von Beiträgen zur Frage der secundären Degeneration, so blieb und ist unsere Kenntnis der Nervenbahnen, die eben durch die secundäre Degeneration — mag sie im Anschlusse an Erkrankungen aufgetreten, mag sie experimentell erzeugt worden sein — wesentlich gefördert worden ist, doch zum Teil wenigstens noch nicht ganz sicher; vor allem sind es die Arbeiten, die sich mit der Klarlegung der Lage und Ausdehnung der Pyramidenbahnen beschäftigt haben, die noch in verschiedenen Punkten auseinander weichen

Bevor ich auf meine eigenen Untersuchungen eingehe, scheint es mir am Platze zu sein, einleitend eine geschichtliche Übersicht über die Arbeiten, die seit Rokitansky und Türck über secundäre Degeneration (sowohl in auf- wie absteigender Richtung) erschienen sind, zu geben.

Geschichtliches: Eine Betrachtung der einschlägigen Arbeiten aus den 50er und 60er Jahren zeigt, dass alle Beobachtungen, die in Wahrheit bemerkenswerte Beiträge zum

Verständnis der Architectur des Rückenmarkes im Anschlusse an Befunde der secundären Degeneration geliefert haben, bei Erkrankungen im Centralnervensysteme des Menschen angestellt worden sind. Westphal ist der Erste, der im Jahre 1870 auf experimentellem Wege mit Sicherheit secundäre Entartung erzeugt hat. Philipeaux und Vulpian hatten zwar schon im Jahre 69 und dann 70 künstliche Versuche zur Erzeugung secundärer Degeneration angestellt, aber beide Male mit negativem Erfolge. Erst Vulpian's experimentelle Untersuchungen vom Jahre 71 waren von Erfolg gekrönt; freilich waren seine, ebenso wie Westphals Untersuchungen für die Localisationslehre der einzelnen Fasersysteme im Rückenmarke von gar keiner oder von nur sehr geringer Bedeutung; sie brachten im Gegenteile eher Verwirrung in die von Türck, Bouchard, Barth etc. erhaltenen Befunde am Rückenmarke des Menschen. Bei der grundlegenden Bedeutung der Arbeiten Türck's dürfte es wohl gerechtfertigt sein, etwas näher auf dieselben einzugehen, zumal fast alle späteren — experimentellen und nicht experimentellen Arbeiten — im Wesentlichen die Befunde dieses Autors bestätigt haben.

Die erste Arbeit Türcks [1]) erschien im Jahre 1851 in den Sitzungsberichten der kaiserl. Akademie der Wissenschaften zu Wien und brachte eine grosse Anzahl von Beobachtungen über Rückenmarkserkrankungen, die im Anschlusse an Gehirn- und Rückenmarksaffectionen aufgetreten waren. Charakteristisch für alle Fälle war, dass bestimmte Faserzüge in unbestimmter Ausdehnung — bald durch das ganze Rückenmark hindurch, bald in geringerer Ausdehnung desselben — ein eigentümliches Verhalten zeigten, indem sie nämlich mit einer Menge von Körnchenzellen und Elementarkörperchen erfüllt waren (den Gefässen entlang); in vorgeschritteneren Fällen zeigte sich ausserdem Verminde-

1) Türck. Sitzungsbericht d. kais. Akademie d. Wissenschaften z. Wien. 1851. Bd. VI. H. 3.

rung der Primitivfasern, selbst vollkommener Schwund derselben. In dieser Erscheinung sieht Türck das Wesen der secundären Degeneration; alle späteren Forscher gebrauchen secundäre Degeneration als Terminus technicus im Sinne Türck's.

Die von ihm nach Gehirnerkrankungen degeneriert gefundenen Bahnen waren folgende:

A. In absteigender Richtung und zwar nur unterhalb der erkrankten Partie:

1) Die Py[1])-Seitenstrangbahn. Nach T. zieht ein secundär erkrankter Faserzug vom Pes pedunculi in der Weise nach abwärts, dass er sich zuerst in die Längsfasern der gleichseitigen Brückenhälfte, dann in die gleichseitige Pyramide fortsetzt und an der Kreuzungsstelle der letzteren in der Oblongata auf die entgegengesetzte Seite tritt, wo er als hintere Hälfte des Seitenstranges bis in die Nähe des untersten Endes des Rückenmarkes nach abwärts läuft.

2) Die Hülsen-Vorderstrangbahn. Ein zweiter Faserzug geht ebenfalls vom Pes ped. aus und zieht durch die gleichseitige Brückenhälfte, kreuzt sich jedoch nicht in der Medulla obl., sondern bildet auf derselben Seite des Rückenmarkes den inneren Abschnitt des Vorderstranges; steigt er nicht soweit im Rückenmarke nach abwärts, wie die Degeneration auf der gekreuzten Seite.

Ausser diesen absteigenden Bahnen giebt T. (nach umschriebenen Rückenmarkserkrankungen) noch als

B. aufsteigende (centripetalleitende) Bahnen an: 1) den inneren Teil der Hinterstränge, der sich in den zarten Strängen bis zu den Keulen fortsetzt und am Boden des vierten Ventrikels sein Ende zu erreichen scheint. 2) eine secundär erkrankte Partie, welche gleichfalls oberhalb des Krankheitsheerdes in der hinteren Hälfte der Seitenstränge liegt. Diese Bahn steigt in der Oblongata dorsalwärts verlaufend bis zum Strickkörper.

---

1) Py = Pyramide.

In einer späteren Mitteilung vom Jahre 53 bestätigte T. im Wesentlichen seine früheren Beobachtungen; nur die Angaben über das Ergriffensein der Py-Bahnen von der secundären Degeneration sind nicht von der Eindeutigkeit des ersten Berichtes. Als neu findet sich der Nachweis, dass die centripetalen Seitenstrangbahnen sich nicht im verlängerten Marke kreuzen.

Soweit die Angaben Türck's. Die erste grössere Arbeit, die sich nach ihm mit diesem Gegenstande beschäftigte, erschien im Jahre 1866 von Bouchard.[1]) Auch er unterscheidet vier Fasersysteme, zwei centrifugal- und zwei centripetalleitende, die im Wesentlichen mit den von T. beschriebenen übereinstimmen. Neu an seiner Arbeit ist, dass er eine Anzahl dieser Faserzüge als Commissuren ansprach. Barth[2]), der drei Jahre nach ihm einige Fälle secundärer Degeneration nach Gehirn- und Rückenmarkserkrankungen beschrieb, fand von den Türck'schen Bahnen nur die Py-Seitenstrangbahn und die Hinterstrangbahn.

Wie schon oben erwähnt, war Westphal[3]) der Erste, der im Jahre 1870 experimentell secundäre Entartung erzeugte. Seine Untersuchungen weichen freilich in erheblichem Masse von den Befunden der früheren Autoren ab, indem er nämlich fand, dass die Hinterstränge auch unterhalb, die Vorderstränge auch oberhalb der afficierten Stelle secundär degeneriert waren, ein Befund, der von späteren Experimentatoren nicht bestätigt worden ist. Auch seine Arbeit aus demselben Jahre: „Über ein eigentümliches Verhalten sec. Deg. im Rckm.", weisst Befunde auf, die eher hindernd als fördernd für die Lösung der Frage nach der Localisation der einzelnen Fasersysteme im Rückenmarke gewesen sind.

---

1) Bouchard: „Des dégénérations seeondaires de la moëlle épinière". (Arehives générales de médeeine 1866. Vol. I u. II.)

2) Barth: „Über see. Deg. d. Rekm". (Areh. f. Heilkunde 1869.)

3) Westphal: „Über künstlieh erzeugte see. Deg. einzelner Rekm.-Stränge". (Sep.-Abdr. aus dem Areh. f. Psyeh. 1870. Bd. II.) Desgl. „Über ein eigentümliches Verhalten sec. Deg. d. Rekm."

(Vergl. z. B. seine Fig. 12, Taf. I im Separat-Abdr. aus dem Arch. f. Psych. Bd. II. 1870.) — Eine Arbeit von Cornil[1]) aus dem Jahre 66 und eine von Béhier aus dem Jahre 69 können wir übergehen. Von Interesse ist erst wieder eine Arbeit aus dem folgenden Jahre von W. Müller.[2]) Verfasser untersuchte einen Fall von Durchschneidung der linken Rückenmarkshälfte und des rechten Hinterstranges in der Höhe des vierten Dorsalwirbels. Aufsteigend war nur der Goll'sche Strang degeneriert. Bemerkenswert ist, dass beide Seitenstränge unterhalb der Verletzung, wiewohl der eine von derselben gar nicht mit betroffen worden war, degeneriert gefunden wurden, links mehr als rechts. Ausserdem war der linke Vorderstrang auf eine kurze Strecke abwärts entartet. Die Resultate weichen also so gut wie nicht von den von Türck gefundenen ab. Das Gleiche ist der Fall mit den Thatsachen, die Lange[3]) 1872, Simon[4]) 1874 und Leyden[5]) 1876 zur Frage nach der secundären Degeneration beibrachten.

Da die Versuche Westphals und die von Philipeaux und Vulpian einander so wenig ähnliche Befunde geliefert hatten, nahm Schiefferdecker[6]), der sich sagte, „dass man bei einer gut durchgeführten experimentellen Untersuchung an Tieren in einer derartigen Frage zu durchaus klaren und übereinstimmenden Resultaten kommen müsste", die experimentellen Untersuchungen wieder auf und fand denn der That die von früheren Autoren gemachten Erfahrungen am Menschen vollständig richtig, zum Teil konnte er dieselben noch erweitern. Nach einigen kurzen Bemer-

---

1) Cornil: Arch. génér. d. méd. 1866.

2) W. Müller: Beiträge zur path. Anat. und Physiol. d. Rckm. Leipzig 1871.

3) Lange: Schmidt's Jahrbücher 1872.

4) Simon: Psych. V. 1874.

5) Leyden: Klin. d. Rckmkrkh. II. 1876.

6) P. Schiefferdecker: Habilitationsschrift. Über Regeneration, Degen. und Architectur d. Rckm. 1876.

kungen über das Unzureichende der makroskopischen oder Lupenbetrachtungsweise, welche Westphal, Müller etc. anwende, und technischen Bemerkungen über die Behandlung und Betrachtung seiner Präparate, geht S. (S. 28 etc.) auf die Resultate seiner Untersuchungen ein. Nach vollständiger Durchschneidung des Rückenmarkes an der Grenze des Brust- und Lendenmarkes einerseits und im oberen Brustmarke andererseits, fand er an 6 verschiedenen Stellen der weissen Substanz constant secundäre Degeneration. Inconstant auftretende secundäre Entartung fand er nie.

Er unterscheidet aufsteigend zwei centripetalleitende Fasersysteme, eines in den Hintersträngen, eines an der hinteren Peripherie der Seitenstränge befindlich; unzweifelhaft entsprechen diese Faserbündel den von Türck und Bouchard gefundenen. Entgegen Westphal fand S. keine Degeneration centripetalleitender Faserbündel unterhalb der Operationsstelle. Die centrifugal-degenerierten Bahnen teilt er in vier Gruppen ein (s. S. 29 und 31):

„1) Faserzüge, die die ganze Peripherie des Vorderstranges einnehmen. Sie stimmen mit der Türck'schen Hülsenvorderstrangbahn überein.

2) Zerstreute Fasern im Vorderstrange.

3) Zerstreute Fasern im Seitenstrange, hauptsächlich in einer mittleren Zone gelegen, z. Th. auch nach der grauen Substanz zu, spärlich nach aussen.

4) Eine Anzahl von Fasern im hintern Teile des Seitenstranges, die der Türck'schen Py-Seitenstrangbahn entsprechen etc.“

Diese Fasermassen sind centrifugalleitend, da S. niemals oberhalb der Verletzung irgendwelche Degeneration gefunden hat.

Als neu wären No. 2 und 3 anzusprechen. Von 1 und 4 unterschieden sie sich dadurch, dass sie nicht so weit wie diese im Rückenmarke aboralwärts reichten. Im Weiteren verbreitet sich S. dann noch über den zeitlichen Eintritt

und Verlauf der secundären Degeneration und über die Aetiologie derselben.

Ende der 70er Jahre beginnen sich die Arbeiten über secundäre Entartung erheblich zu häufen, besonders beschäftigte man sich von da ab damit, Untersuchungen über secundäre Degeneration nach Rindenverletzungen etc. anzustellen. Vulpian[1]), der im Jahre 76 seine Degenerationsversuche wiederholte, sah dieselben diesmal von Erfolg gekrönt, indem nach Exstirpationen secundäre Degeneration der Pyramidenbahnen auftrat. Binswanger[2]) aber, der 1876 ähnliche Versuche unternahm, verneinte das Auftreten secundärer Degeneration nach Exstirpation motorischer Rindenfelder, sodass er zu dem Schlusse kam, dass die sogenannte motorische Rinde nicht die einzige und directe Endstation der Pyramiden-Bahnen des Hundes sei. Flechsig widerspricht dem im Arch. f. Physiologie 1881. Wie die Versuche Vulpians, so ergaben auch diejenigen von Fr. Franck und A. Pitres[3]), von denselben im gleichen Jahre angestellt, ein positives Ergebnis. Über die Degeneration der centripetalleitenden Fasersysteme, die Goll'schen Stränge und über deren Beziehungen zu den hinteren Wurzeln findet sich aus dem Jahre 76 eine Arbeit von Mayser (Arch. f. Psych. 76, VII), in der den Goll'schen Strängen jeder Zusammenhang mit den hinteren Wurzeln abgesprochen wird, und eine Arbeit von Flechsig aus dem Arch. f. Heilkunde vom Jahre 1877, die gerade zur entgegengesetzten Ansicht geführt hat. Ferner brachte Charcot[4]) im Jahre 79 eine ganze Reihe von Beiträgen über secundäre Degeneration, sowohl in auf- als absteigender Richtung.

---

1) Vulpian: Arch. de Physiol. 1876.

2) Binswanger: 1) Tagebl. d. 52. Naturf. Ges. S. 379 und Arch. f. Psych. Bd. XI 1879. 2) Über die Beziehungen d. motor. Rindencentr. d. Grosshirns, Physiol. Ges. 1880.

3) Fr. Franck und A. Pitres: Gaz. méd. de Paris. 1880.

4) Charcot: Progrès méd. 1879 No. 48,
und 1879 No. 42 und 44.

In einem Falle von spinaler Heerderkrankung fand Charcot aufwärts neben Degeneration der Kleinhirnseitenstrangbahn bis zum Kleinhirn hinauf solche der ganzen Hinterstränge in der Nähe des Heerdes, weiter oben nur der Goll'schen Stränge, abwärts eine solche des ganzen Vorder- und des ganzen Seitenstrangs (der Hinterstrang intact). Ausserdem wurde von ihm sowie von Hallopeau bei secundärer Degeneration cerebralen Ursprungs Degeneration beider Seitenstränge gefunden (wenn dieselbe auch auf der nicht gekreuzten Seite schwächer war); vgl. damit den Befund von W. Müller.

Im Gegensatz zu der Arbeit Charcots fanden Franck und Pitres[1]) in 2 Fällen von Exstirpation corticaler Centren (im 1. Fall Exstirpation der rechten Vorderbeinregion, im 2. Abtragung des ganzen Gyrus sigmoides) nur Degeneration des gekreuzten Seitenstranges; in Fall 2 war der gleichseitige Seitenstrang nur etwas dunkler gefärbt. In zwei späteren Arbeiten aber, die von Pitres[2]) allein veröffentlicht wurden, giebt dieser Autor an, dass er nach einseitigen Gehirnrindenexstirpationen oder Erkrankungen ebenfalls Degeneration des ungekreuzten Seitenstranges beobachtet habe, wenn auch in geringerer Ausdehnung. Charcot bezog sich später (Société de Biologie 21. Jan. 1882) auf diesen Befund von Pitres, indem er bei Hemiplegischen annahm, dass vielleicht durch die Degeneration der einen Seite eine diffuse Reizungsmyelitis bewirkt werde, und auf diese Weise die Brown-Séquard'sche Thatsache, dass bei Hemiplegischen auch das nicht gelähmte Bein etwas schwach sei, erklärt werden könne.

Während Schiefferdecker (s. o.) nach vollständigen

---

1) Fr. Franck und A. Pitres: Les dégénér. sec. de la moëlle ép. Progr. med. 1880. No. 8.

2) A. Pitres: Nouveaux faits relatifs à l'étude des localisations cérébrales (Progr. méd. 1880. No. 32).

— Nouv. faits rel. à l'ét. des dégénérations bilatérales de la moëlle épin. consécutives à des lésions unilatérales du cerveau (Société anat. 26. Nov. 1881).

Rückenmarksdurchschneidungen an Hunden Fasern an der ganzen Peripherie der Vorderstränge (Hülsenvorderstrangbahn derselben) absteigend degeneriert fand, sah Singer[1]) diese Partie des Rückenmarks nach punktförmiger Cauterisation der motorischen Rinde völlig intact bleiben, woraus er, wie auch schon Flechsig vor ihm im Jahre 77, schloss, dass beim Hunde eine Pyramiden-Vorderstrangbahn vollständig fehle; nach der Anschauung dieser beiden Forscher findet beim Hunde eine totale Decussation der Pyramidenbahnen in der Oblongata statt. Von den absteigenden Seitensträngen degenerierte nur der der gegenüberliegenden Seite. Seine Versuche mit Durchschneidung hinterer Wurzeln (1 und 2 nerv. sacral.) ergaben übereinstimmend mit den Arbeiten Flechsigs (s. o.), dass dieselben direct mit den gleichseitigen Hintersträngen verbunden sind.

Eine Arbeit von L. A. Homén[2]), die über secundäre Degeneration im Rückenmarke und im verlängerten Marke berichtet, berücksichtigt besonders den zeitlichen Eintritt der secundären Degeneration bei den einzelnen Elementen des Nervensystems. Der Verfasser fand, dass die ersten degenerativen Veränderungen in den Axencylindern, nicht in der Markscheide beginnen: die Axencylinder zerfallen körnig, nehmen Carminfärbung nicht oder nur wenig an; später Verdichtung des Zwischengewebes, Schwund der Axencylinder. Die Degenerationen, die nach Erweichungsheerden im Pons, der Capsula int., im Hirnmantel und einmal nach Myelitis des Brustmarks aufgetreten waren, betrafen dieselben Bahnen des Rückenmarkes, wie sie schon von Türck, Flechsig u. a. her bekannt waren. Als neu zu erwähnen ist, dass in einem Falle, wo ein Erweichungsheerd im Pons die Pyramiden-Bahnen und die Schleifenschicht umfasste, die Pyramide

---

1) J. Singer: Über secund. Degeneration im Rückenmarke des Hundes. (aus dem LXXXIV. Bd. d. Sitzb. d. Kais. Acad. d. Wiss. zu Wien, III. Abt. Octob. H. 1881).

2) Homén: Über sec. Deg. im verlängerten Marke u. Rückenmarke. Virch. Arch. LXXXVIII. 1. S. 61—83. Taf. 1. Fig. 1 u. 2.

derselben Seite, die Schleife im unteren Teile des Pons und ihre Fortsetzung in die Oblongata (Olivenzwischenschicht) degeneriert und atrophiert waren. In einem von P. Meyer[1]) im Jahre 82 veröffentlichten Falle von Ponshämmorrhagie, in dem sich neben Degeneration der Schleife im Pons solche der unteren Olive und der anstossenden Substantia reticularis in der Med. obl. vorfand, war die Pyramide intact.

Bei der Durchsicht der meisten oben angeführten Arbeiten ist es auffallend, dass die Autoren bei einseitiger Erkrankung des Centralnervensystems bald nur einseitige und bald doppelseitige Beteiligung der Pyramidenseitenstränge an der secundären Degeneration fanden. Zu diesem strittigen Punkte brachte Mendel[2]) einen neuen Beitrag. In einem Falle von Erweichungsheerd im linken Thalamus opticus fand sich ausser Degeneration des rechten Bindearms, der Goll'schen und Burdach'schen Stränge, solche der beiderseitigen Pyramidenseitenstrangbahnen des Rückenmarkes und zwar auf beiden Seiten ziemlich gleich. Die Degeneration der Pyramidenfasern entstand wahrscheinlich in Folge des Druckes des Erweichungsheerdes auf die benachbarte innere Kapsel. Ebenfalls doppelseitige Degeneration beider Pyramidenseitenstränge schildert Pitres[3]) bei linksseitigem Erweichungsheerde des vorderen Abschnitts der vorderen Centralwindung, des unteren Scheitelläppchens und des hinteren Drittels der 1. Schläfenwindung.

Unter den Arbeiten aus dem Jahre 83 sind es nur zwei, die grösseres Interesse haben. Eine gemeinschaftliche Arbeit

---

1) P. Meyer: Über einen Fall von Ponshaemorrhagie mit sec. Degeneration der Schleife. (Arch. f. Psychiatrie etc. Bd. XIII. Heft 1. 1882).

2) E. Mendel: Secundäre Degeneration im Bindearme. Neurol. Centralblatt. No. 11. Original I. 1882.

3) Pitres: Nouveaux faits relatifs à l'étude des dégénérations bilatérales de la moëlle épinière consécutives à des lésions unilatérales du cerveau. (Soc. anat., séance du 26. Nov. 1881. Progr. méd. 82. No. 27).

von Binswanger[1]) und Moeli und eine von Loewenthal. Die erstere deshalb, weil der eine der Autoren (Binswanger), der in einer früheren Arbeit das Auftreten von secundärer Degeneration nach Exstirpation motorischer Rindengebiete in Abrede gestellt hatte, bei seinen diesmaligen Versuchen in allen Fällen, in denen Hunden die Vorderbeinregion weggenommen worden war, secundäre Degeneration constatieren konnte. Verletzungen der Capsula interna durch Einstich ergaben dieselben Befunde d. h. Degeneration eines Faserzuges, der durch den Fuss des Hirnschenkels und den Pons zur Pyramide der Oblongata und den gegenüberliegenden Seitenstrang ging. Wie Singer und Flechsig fanden die Verff. den Vorderstrang stets frei von Degeneration. Die Arbeit von Loewenthal[2]) ist deshalb bemerkenswert, weil sie zeigt, dass die Degeneration nach Rindenexstirpationen einen an Nervenfasern viel ärmeren und im Seitenstrange des Rückenmarkes viel weniger weit nach abwärts steigenden Faserzug ergreift als nach Rückenmarksverletzungen. Féré[3]) fand in einem Falle von Erweichungsheerd im vorderen Abschnitte der Brücke (Fussregion) ein degeneriertes Transversalbündel bis zum crus cerebelli ad pontem.

Eine Arbeit von Schultze[4]) aus demselben Jahre über aufsteigende secundäre Entartung nach Quetschung der Cauda equina durch Lendenwirbelbruch brachte ebensowie

---

1) O. Binswanger und C. Moeli: Zur Frage der secundären Degeneration. 1883. Neurol. Centralbl. No. 1. Org. III.

2) Loewenthal: Über den Unterschied der sec. Degen. nach Hirn- und Rückenmarksverletzungen. (Pflügers Arch. Bd. XXXI. Heft 7 u. 8).

3) Féré: Ramollissement de la protubérance; dégénération secondaire des fibres transversales: dég. descendante. (Soc. anat. Progr méd. 1883. No. 27).

4) Schultze: Beitrag zur Lehre von der sec. Deg. im Rückenmarke des Menschen, nebst Bemerkungen üb. d. Anatom. d. Tabes (Arch. f. Psych. etc. 1883. Bd. XIV. H. 2.)

eine solche von Homén[1]), Chiari[2]), Coxwell[3]), Hadden[4]) und eine Dissertation von Hofrichter[5]) nichts neues.

Aus der Dissertation von Roth[6]): „Über Compression der Cauda equina“ aus demselben Jahre mag angeführt werden, dass die direct im Hinterstrange aufsteigenden Fasern dem hinteren Ende der hinteren Medianfissur um so näher liegen, je tiefer ihre Eintrittsstelle im Rückenmarke liegt. Vorstehende Ansicht bestätigte auch Eisenlohr[7]) im Jahre 84.

Bei Untersuchungen eines Gehirnes, das einen apoplectischen Heerd aufwies, der im Wesentlichen die unteren zwei Drittel der rechten hinteren Centralwindung und den entsprechenden Abschnitt des Centrum semiovale umfasste, und der nur wenig auf die benachbarten Partieen der vorderen Centralwindung und beider Scheitelläppchen übergriff, fand Mannkopf[8]) 3 degenerierte Bündel; das erste bog nach der Capsula externa ab, das zweite strahlte nach der inneren Wand des Thalamus opticus aus, das dritte und grösste endlich, das Pyramidenbündel, verlief erst im hinteren Fünftel, dann im hinteren, später im mittleren Drittel der Capsula interna, abweichend von Flechsigs und Charcots Angaben. Im Pes lag die degenerierte Partie von innen an ge-

1) Homén: Hémisection de la moëlle ép. Ref. M-C.* 83.

2) Chiari: Cholesteatom d. Dorsalmarkes mit auf- und absteig. Degeneration. Ref. M-C. 1883.

3) Coxwell: Case of cervical meningo meningitis. Ref. M-C. 83.

4) Haddcn: On a symmetrical degeneration of the spinal cord and med. obl. Ref. M-C. 83.

5) Hofrichter: Diss. Ref. M-C. 83.

6) A. Roth: Über einen Fall von Compression d. cauda equ. Inaug.-Diss. Berlin 83.

7) Eisenlohr: Meningitis spinalis chron. (syphil.) u. Compress. d. cauda equin. mit sec. Degen. Ref. M-C. 84.

8) Mannkopf: Beitrag zur Lehre von d. Localisat. d. Gehirnkrankh., v. d. sec. Degen. u. d. Faserverlaufe in d. Centralorg. d. Nervensystemes. (Ztschr. f. klin. Med. 84. Bd. VII. Supplh.)

* M. C. = Mendels Centralblatt.

rechnet im fünften Sechstel, dann im vierten und dritten Fünftel. Im Pons fanden sich Gruppen von degenerierten Längsbündeln, die aber mit normalen gemischt waren. Im Rückenmarke nahm die Degeneration die gewöhnlichen Bahnen ein; (keine Entartung des Vorderstranges und des gleichseitigen Seitenstranges).

Während von den Autoren, die bis zu dieser Zeit experimentelle Untersuchungen an Hunden und zwar in Beziehung auf secundäre Degeneration nach Verletzung motorischer Rindenfelder angestellt hatten, keine Entartung in den Vordersträngen gefunden worden war, wird solche von Langley[1]) und Sherrington berichtet, die Gehirn und Rückenmark eines von Goltz an beiden Hemisphären operirten Hundes zur mikroskopischen Untersuchung erhielten. Sie wollen diese Degeneration als tertiaere bezeichnet wissen und bringen sie in Beziehung zu dem Wegfalle trophischer Centren, deren Lage aber nicht angegeben wird.

Als trophische Centren für die aufsteigenden sensiblen Bahnen und Rückenmarksganglien werden von Bechterew und Rosenbach[2]), die nach Durchschneidung aller Sacralwurzeln Degeneration und Atrophie der Goll'schen Stränge, der Vorder- und Hinterhörner constatierten, die Intervertebralganglien angesprochen.

Die Litteratur des folgenden Jahres (1885) bringt mehrere Fälle von absteigender Degeneration der Schleife. Die erste Arbeit, die von v. Monakow[3]) stammt, berichtet über das Auftreten solcher nach Exstirpation grosser Teile des Parietalhirnes von Katzen. Eine andere, eine Dissertation

---

1) Langley and Sherrington: Secondary degen. of nerve tracts following removal of the cortex of the cerebrum. (Journ. of Phys. Vol. V. No. 2.)

2) Bechterew und Rosenbach: Über die Bedeutung der Intervertebralganglien. Ref. M-C. 84.

3) v. Monakow: Zur Kenntnis d. Pyr. u. Schleife. (Ref. M-C. 1885. No. 3. III.)

von Schrader[1]), giebt die Untersuchungen wieder, die an einem Menschenhirne, dessen eine (linke) Hemisphaere fast gänzlich durch Apoplexien zum Schwunde gebracht worden war, angestellt worden waren: die linke mediale Schleife fand sich degeneriert; die Entartung endigte im Gebiete der Kerne der Hinterstränge.

Eine vergleichende Studie über die Topographie der secundären Degenerationen beim Menschen und einigen Tieren von Pitres[2]) führte zu folgenden Schlüssen im Bezug auf das Centralnervensystem des Menschen und des Hundes:

Läsionen der motorischen Regionen bedingen Degenerationen, die im Pedunculus, dem Pons und der Medulla obl. gleichen Verlauf haben. Im Rückenmarke nimmt die Degeneration beim Hunde meist das Centrum des gekreuzten, manchmal beider Seitenstränge ein.

Veröffentlichungen vom selben Jahre von Rumpf[3]) und Oppenheim[4]) brachten nichts wesentlich neues; eine Arbeit von E. A. Homén[5]), die eine grosse Anzahl von experimentellen Untersuchungen an Hundeu brachte, konnte auch nur eine Bestätigung der durch Schiefferdecker bekannt gewordenen Thatsachen bringen.

Charles Sherrington[6]), der im Jahre vorher mit Langley zusammen Fälle von secundärer und tertiärer Entartung beschrieben, brachte in diesem Jahre namentlich

---

1) Schrader: Ein Grosshirnschenkelheerd mit sec. Degen. d. Pyr. u. Schleife. Dissert. Halle 1884.

2) M. A. Pitres: Über die topogr. Verteilung d. scc. Degen., die auf destructive Läsion d. Gehirnhemisphären folgen, beim Menschen und einigen Tieren. Ref. M-C. 1885. No. 9 II.

3) Rumpf: Arch. f. Psych. 16.

4) Oppenheim: Beiträge z. Path. d. Hirnkrankhtn. (Charité-Annalen 85. Ref. M-C. 85).

5) E. A. Homén: Experim. Beitr. z. Pathol. u. path. Anat. d. Rckm. m. Hinsicht auf d. scc. Deg. (Fortschr. f. Med. 1885. No. 3.)

6) Ch. S. Sherrington: On sccondary and tertiary degen. in the spin. cord of the dog. (Journ. of Phys. Vol. VI. No. 4 u. 5.

für die letztere neue Belege. Dieselbe trat regelmässig bei Hunden auf, die 8—21 Monate nach der Operation gelebt hatten. Während aber im Halsmarke besonders die Vorderstränge von derselben betroffen werden, nimmt dieselbe caudalwärts besonders in den Hintersträngen zu, und in diesen wiederum liegen die degenerierten Fasern hauptsächlich in dem an das Hinterhorn anstossenden Teile der Burdach'schen Stränge. Niemals fand sich Degeneration in der Kleinhirnseitenstrangbahn und in den vorderen Wurzelbündeln. In den Seitensträngen fand Sherrington sowohl im gekreuzten wie nicht gekreuzten Seitenstrange secundäre Degeneration.

Aus einer Dissertation von Loewenthal[1]), der sich besonders in den nächsten Jahren (86 und 87) eingehender mit der Frage nach der secundären Degeneration beschäftigte, und der in dieser Arbeit eine grosse Reihe der verschiedenartigsten Exstirpations- und Durchschneidungsversuche veröffentlichte, sei nur erwähnt, dass Abtragungen im Parietal- und Occipitalhirne keinerlei absteigende Degeneration im Rückenmarke hervorruft. Nach Exstirpationen des Gyrus sigmoides tritt gekreuzte und ungekreuzte Degeneration des Pyramidenseitenstranges auf, wobei noch zu erwähnen ist, dass die degenerierte Partie von der grauen Substanz (im Winkel zwischen Vorder- und Hinterhorn) überall durch ein schmales normales Markfeld getrennt war. Keine Degeneration im Vorderstrange. Nach ausgedehnter Durchschneidung der Seitenstränge degenerierte absteigend, ventral von der Pyramidenbahn und zwischen dieser und der Kleinhirnseitenstrangbahn an der äusseren Zone des Seitenstranges gelegen, ein Faserbündel, das sich besonders durch derbere Axencylinder auszeichnete (s. a. Loewenthal und Herzen).

---

1) Loewenthal: Des dégén. sec. de la moëlle ép. consécutives aux lésions expér. médullaires et cortic. (Genève. Diss. 1885. Ref. M. C. 85.)

Eine andere Arbeit und zwar von Bechterew[1]) beschäftigte sich mit einer Frage, zu der Bechterew noch im selben Jahre, Rossolymo[2]) und Winkler[3]) im nächsten weitere Beiträge brachten, nämlich der secundären Degeneration im Hirnschenkelfusse. In beiden Fällen von Bechterew, in denen sich einmal diffuse Erweichungsheerde der Rinde vorfanden, einmal fast die ganze linke Hemisphäre mit Einschluss des Occipitallappens erweicht war, bestand im ersten Falle Degeneration des inneren Drittels des Fusses, dann des äusseren sogenannten Türck'schen Bündels, während die Pyr.-Bahn sich intact zeigte. Bechterew spricht als Ursprung für das laterale Bündel den Lob. occipitalis an. Dieser Auffassung widerspricht ein Fall von Winkler, wo Scheitel- und Schläfenlappen erweicht, das Occipitalhirn aber intact war und sich trotzdem Degeneration des lateralen Bündels des Pes ped. fand, während das mittlere mässig, das innere nur ganz wenig degeneriert war. Mit diesen Befunden stimmen auch die von Rossolymo überein, der bei Läsion des Scheitel- und Schläfenlappens im mittleren und äusseren Drittel des Hirnschenkelfusses secundäre Degeneration vorfand; es dürfte demnach berechtigter sein, den Lobus parietalis als den Ursprung des Türck'schen Bündels anzusprechen. Die Befunde der obigen drei Arbeiten laufen den Anschauungen Charcot's zuwider, demzufolge das laterale Bündel centripetalleitend ist und nie absteigend entartet, stimmen dagegen mit Flechsig's Ansichten überein.

---

1) W. Bechterew: Zur Frage üb. d. sec. Deg. d. Hirnschenkels. (Wjestnik psychiatrii i nevropatolog 85. I. Ref. M-C. 85. No. 17, 4.)

— Ein neuer Fall von Degen. der äusseren Portion des Hirnschenkels (d. Türck'schen Bündels). (Russkaja Medic. 85. No. 33. Ref. M-C. 86. No. 8. 3.)

2) G. Rossolymo: a. Ein Fall total. Deg. eines Hirnschenkelf. (M-C. 1886. No. 7. Originalmitt. II. b. Nachträge zu dem Falle von tot. Deg. eines Hirnschenkelf. in No. 7. M-C. 86. No. 8. Orig. II.

3) C. Winkler: Secundaire neerdalend. degen. van den meest lateraal gelegen bundel in dem Pes peduncul. cer. (Nederl. Tijdschr. v. Geneesk. 1886. 2. 3. Ref. M-C. 87. No. 13.)

Hatte Loewenthal in seiner Dissertation von einem im Seitenstrange absteigenden degeneriertem Faserbündel gesprochen, so machte Gowers[1]) im Jahre 86 von einem im Seitenstrange des menschlichen Rückenmarkes aufsteigenden, nach oben hin abnehmenden und zwischen Kleinhirnseitenstrangbahn und Py-Seitenstrangbahn gelegenen Faserbündel Mitteilung: er nannte dasselbe antero-laterales Bündel; es ist wohl dasselbe, das schon Bechterew im Jahre vorher beobachtet hatte. (S. Mendels Centralbl. 85. S. 155.)

Um die Arbeiten Schiffs, Hitzigs und Ferriers, Munks, Goltz etc. zu prüfen unternahmen Bianchi und d'Abundo[2]) 86 eine grosse Anzahl von Experimentaluntersuchungen an Hunden, indem sie ihnen den Gyrus sigmoides exstirpierten. Es kommt hier nicht darauf an, auf die Erscheinungen, die alle in der grauen Rinde verstümmelten Tiere in identischer Weise zeigten, einzugehen, von Interesse ist nur, dass die Untersuchungen der Verfasser über secundäre Degeneration sich mit den bis dato als feststehend zu bezeichnenden Thatsachen decken: Verlauf der Py-Bahn durch die innere Kapsel, den Hirnschenkelfuss, die Pyramide, im Rückenmarke im gekreuzten und nicht-gekreuzten Seitenstrange und auch im Vorderstrange (Türck'sche B.), ausserdem übereinstimmend mit Gowers dort, wo die Verletzung lange Zeit bestanden hatte, Degeneration einzelner Fasern im Seiten- und Hinterstrange. Die frühere Anschauung Binswangers, dass Verletzungen der Rinde allein keine darauffolgende secundäre Degeneration bewirke, wird von B. und d'A. bestritten. Marchi[3]) und Algeri, die

---

1) W. R. Gowers: Bemerkungen üb. d. antero-lateral. aufsteigende Degen. i. Rckm. (M.-C 86. No. Org. I.)

2) L. Bianchi und G. d'Abundo: Die ins Gehirn und Rckm. herabsteig. experim. Degen. als Beitrag z. Lehre v. d. cerebral. Localisierungen. (M.-C. 86. No. 17. Orig. I.)

3) Marchi und Algeri: Sulle degeneraz. discendent. consecut. a lesioni della cort. cerebr. (Rivist. sperim. di frenatr. 86. XI.) (Ref. M.-C. 86. No. 22, III.)

nach Exstirpation der motorischen Zone Degeneration der gekreuzten und nicht gekreuzten Py-Seitenstränge, des gleichseitigen Vorderstranges und bei Rindenentfernung hinter dem Sulcus cruciatus daneben noch Degeneration der Burdach'schen Stränge fanden, nehmen an, dass die motorische und sensorische Zone ein grösseres Feld der Hirnrinde in der Parietal- und Angulargegend gemeinsam haben, so dass auf Zerstörung dieser Region gleichzeitig Degeneration der motorischen Py-Bahn und der sensiblen Hinterstrangsbahn erfolge.

Während sich in letzter Zeit die Befunde gehäuft hatten, dass bei unilateraler Verletzung der Rinde doppelseitige Degeneration der Rückenmarksbahnen entstehe, brachte Ziehen[1]) in seiner Arbeit vom Jahre 87 den Beweis, dass sich nicht immer an einseitige Verletzungen doppelseitige Erkrankungen anschliessen müssen; ausserdem war in den drei von ihm untersuchten Fällen die Vorderstrangbahn völlig verschont geblieben.

In einem Falle von Ponsheerd beobachtete Mayer aufsteigende Degeneration der Schleife. Im übrigen sei noch erwähnt, dass Jelgersma bei Abscessheerden in beiden Hemisphären, vornehmlich unterhalb der beiden Parietalwindungen im Centrum semiovale gelegen, Degeneration des lateralen (Türck'schen) Bündels im Pes fand neben Atrophie des dorsalen Teils des ventralen Ponskernes und somit mit Winkler und Rossolymo übereinstimmt betreffs Ursprungs dieser Bahn aus dem Lob. parietalis (s. o.). Zacher[2]), der sich 1890 eingehender mit der Topographie der Bahnen, die im Pes pedunculus verlaufen, beschäftigte, fand, dass das äussere laterale Viertel (wenn man die Einteilung des Pes nach Flechsig in 4 Teile annimmt) 2 verschiedene

---

1) Ziehen: Sec. Degen. n. Exstirpat. motor. Rindenregionen. (Arch. f. Psych. Bd. XVIII. H. I.)

2) Zacher: Über die Fasersysteme des Pes pedunculi sowie über die corticalen Beziehungen des Corpus geniculat. intern (Ref M. C. 1890. No. 14.)

Fasersysteme enthält und zwar ein peripherisch gelegenes, welches vom Hinterhauptslappen stammt und ein medial davon gelegenes, das zu dem Schläfenlappen in Beziehung steht.

Im 2. Abschnitt verläuft die ganze Pyramidenbahn, im 3ten Faserbündel, welche compact nach oben und vorn verlaufen und im oberen Viertel der caps. int. nachweisbar sind und aus dem Linsenkerne, einzelnen Abschnitten der Centralwindungen und hintersten Teilen der Stirnwindungen herkommen. Vom innersten Viertel ist nach Zacher nur soviel mit Sicherheit anzugeben, dass hier keine Fasern aus dem Stirnhirne verlaufen (entgegen der Annahme Flechsigs); wahrscheinlich stammen diese Fasern aus dem Linsenkerne und der Inselgegend. (s. auch Zacher Arch. f. Psych. u. Nerv. Bd. XXII. S. 654). Nur in Beziehung zum Scheitel- und Schläfenlappen wird das laterale Bündel im Hirnschenkelfusse von Kreuser gebracht, der secundäre Degeneration dieser Partie in einem Falle von erworbener Porencephalie des Scheitel- und Schläfenlappens beobachtete.

Über absteigende Entartung der Schleifenbahn berichteten Homén[1]) und Gebhardt[2]). In beiden Fällen handelte es sich um Heerde im Pons, von denen aus die Entartung stattgefunden.

In Gebhardt's Fall, wo der Tumor den ganzen Querschnitt des Pons einnahm, ist von histologischem Interesse die partielle absteigende Degeneration beider Pyramiden, Übergang von Fasern der rechten Pyramide in den gleichnamigen Seitenstrang und absteigende Entartung beider Schleifenbahnen, die In den gekreuzten Hinterstrangskernen endigten. In Homéns Fall atrophierten mit den Pyramidenseitensträngen auch die vorderen Wurzeln; die Vorderhörner waren geschrumpft. Etwas ähnliches berichtete Fürstner betreffs des Seiten-

---

1) Homén: Über sec. Deg. in Obl. u. Rckm. Virch. Arch. 88.

2) Gebhardt: Sec. Deg. nach tuberc. Zerstörung des Pons. (Inaug.-Diss. Halle-Wittenb. 1887).

hornes, dessen Querdurchmesser er in einem Falle von Pyramidenseitenstrangserkrankung sehr verringert fand.

Sowohl auf- wie absteigende Degeneration der Schleife sowie partielle Entartung des Pes pedunc. fand Werding[1]) in einem Falle von osteoidem Concrement in der Subst. nigra Soemmeringii. Auf- und absteigend kann die Schleifenbahn nach Schaffer degenerieren. Aufsteigende, hervorgerufen durch Verbreitung eines Gliomes auf die grauen Kerne der Hinterstränge, fand Rossolymo[2]).

Mit der Frage nach dem Auftreten doppelseitiger Entartungen im Rückenmarke und Gehirne nach einseitigen Hirnläsionen beschäftigte sich 1890 Sherrington[3]): aus seinen Versuchen geht mit Sicherheit hervor, dass bei Hunden die secundäre Degeneration schon an der Gehirnbasis doppelseitig sein kann.

Die vorderen Pyramidenbahnen sollen nach Bechterew[4]) bei Hunden und Katzen vollständig fehlen (entgegen Marchi und Algeri, übereinstimmend mit Sandmeyer[5]).

Von ganz besonderem Interesse für die Degenerationslehre ist eine gemeinsame Arbeit von Prof. P. Flechsig und Dr. O. Hoesel[6]), indem in derselben nämlich der Nachweis enger Beziehungen der Centralwindungen zu den Hin-

1) G. Werding: Concrement in d. recht. Subst. nigr. Soem. mit auf- und absteig. Degen. d. Schleife und teilw. Degen. d. Hirnschenkel f. (Med. Jahrb., Neue Folge. Ref. M-C. 89. No. 23.)

2) Rossolymo: 1890. Zur Physiol. d. Schleife (ein Fall von Gliomatose eines Hinterhorns d. Rckm.). (Arch. f. Psych. u. Nervenkrankh. 90. Bd. XXI. Ref. M-C. 90. No. 9.)

3) Sherrington: Note on bilater. Degen. in the pyr. Tracts resulting from unilat. cortical lesion. (The Brit. med. Journ. 1890. Ref. M-C. 90. No. 3. 6.)

4) W. Bechterew: Über d. verschied. Lagen u. Dimensionen d. Pyramid.-Bahn. beim Menschen und d. Tieren. (M-C. 1890. No. 24. Orig. I.)

5) Sandmeyer: Sec. Deg. u. Exstirp. mot. Centr. b. Hunde. (Ref. M-C. 1891. No. 9. III.)

6) Flechsig und Hoesel: Die Centralwindungen ein Organ d. Hinterstränge. (M-C. 1890. No. 14. Orig. I.)

tersträngen geliefert wird. Es handelte sich um einen porencephalischen Defect in den Centralwindungen mit secundärer Degeneration der Schleife, der Pyramidenbahn etc. Bei der Deutung ihrer Befunde sprechen sich die Autoren wie folgt aus: „Weitaus der grösste Teil (mindestens $^5/_6$) der aus den Kernen der Hinterstränge durch die Olivenzwischenschicht zum grossen Gehirne ziehenden Fasern gelangt in die Centralwindungen vermutlich besonders in die hintere und den Lobus paracentralis. Die sogenannte motorische Zone des Gehirns ist auch auf Grund anatomischer Befunde als ein zugleich sensorisches Centrum anzusehen (bezw. Reflexcentrum der Hinterstränge).“ Und weiter unten heisst es: „Es besteht eine Verbindung zwischen Centralwindungen und Kleinhirnhemisphären, welche je nach der (bisher unbekannten) Leitungsrichtung entweder die Centralwindungen dem Einflusse des Kleinhirns unterwirft oder eine zweite motorische Bahn (neben der Pyramidenbahn) darstellt.“

Bemerkenswert für die Topographie der Fasermassen im Pes pedunculi des Hundes weiterhin sind die Untersuchungen von Langley[1]) und Grünbaum, die nach Entfernung hinterer und vorderer Cortexpartien im ersteren Falle einen lateralen, im letzteren einen medialen Zug von Fasern degeneriert vorfanden. Weitere Beiträge zur secundären Degeneration brachte im gleichen Jahre Sandmeyer[2]). Aus seinen Befunden geht hervor, dass auf einseitige Exstirpation motorischer Centra beim Hunde nicht notwendig gleichseitige Degeneration im Rückenmarke folgen müsse, ferner dass gleichseitige Degeneration schon am 9. Tage nach der Operation vorhanden sein könne. Übereinstimmend mit Bechterew fand er, dass das directe Pyramidenbündel nicht degeneriert. Eine über den ganzen Querschnitt zerstreute

1) J. N. Langley und A. S. Grünbaum: 1891. On the degenerat. resulting from removal of the cerebr. cortex and corp. striata in the dog. (Journ. of Physiol. 1891). Ref. M-C. 91. No. 6, 6.

2) W. Sandmeyer: Über sec. Deg. n. Exstirp. motor. Centr. (Zeitschr. f. Biolog. Neue Folge X.) (Ref. M-C. 91. No. 21, 4.)

Degeneration oder eine Degeneration der Burdach'schen Stränge, wie sie von Sherrington (s. o.) angegeben wurde, kommt in frühen Stadien nach der Verletzung nicht vor; ebensowenig sind in diesem oder einem späteren Stadium Olivenzwischen- und Schleifenschicht, die Kerne der Goll'schen und Burdach'schen Stränge, die Ganglienzellen der grauen Substanz, sowie die vorderen Wurzeln von secundärer Degeneration ergriffen. Im Anschluss an den Vortrag Sherringtons berichtet Münzer von den experimentellen Versuchen, die er gemeinschaftlich mit Singer im Jahre 1890 an Hunden unternahm: (Rückenmarksdurchschneidungen, Exstirpation motorischer Centra etc.). Von Interesse dürfte sein, dass die Verfasser niemals ausgesprochene Degeneration oder Atrophie in den der Hirnläsion gleichseitigen Pyramidenseitensträngen gefunden haben.

Wie schon Loewenthal 1883 dargethan hatte, fanden auch Sherrington und Münzer, die nach Rückenmarksdurchschneidung zu constatierende absteigende Pyramidendegeneration reichlicher als die nach Zerstörung motorischer Centra. Weiter ist von Wichtigkeit, dass auf- und abwärts von der Rückenmarksdurchschneidung in der Peripherie des Rückenmarkes ventral von der Kleinhirnseitenstrangbahn bis in den Vorderstrang hinein eine Zone degenerierter Fasern gefunden wurde.

Herr Professor Ziehen hatte die Liebenswürdigkeit, mir zum Studium der secundären Entartung der Pyramidenbahnen beim Hunde zwei Gehirne von solchen zu überlassen, die er selbst früher operiert und dann längere Zeit nach der Operation beobachtet hatte.

Hund I. Diesem Tiere war in der Morphium-Aether-Narkose der linke Gyrus sigmoides exstirpiert worden. Bald nach der überstandenen Operation zeigte es typische Lähmungserscheinungen der Extremitäten der rechten Körper-

hälfte; bemerkenswert war vor allem die hochgradige Ataxie im rechten Vorderbeine; aber auch im rechten Hinterbeine waren die Gehstörungen auffallend genug. Die motorischen Störungen besserten sich nach und nach, bis sie nach $2^1/_2$ Monaten vollständig verschwunden waren. Nach $4^1/_3$ Monat wurde der Hund getötet.

Hund II. Diesem wurde der Gyrus sigmoides in Morphium-Aether-Narkose im November 1889 beiderseits exstirpiert. Am Tage nach der Operation allgemeine beiderseitige Hypästhesie zu beobachten. Cornealreflex, Blinzelreflex erhalten. Bedeutende Ataxie aller Extremitäten. Beliebige Verstellungen möglich.

Das Tier bricht nach kurzem Gehversuche ataktisch zusammen.

Im Januar 1890 trat eine langsame Besserung der motorischen Störungen ein. Im Februar war der Gang fast wieder normal. Im März wurde der Hund, nachdem vorher noch Reizversuche an den der Rinde beraubten Gehirnstellen vorgenommen worden waren, (um epileptiforme Anfälle auszulösen) getötet.

Das Gehirn des Hundes I wurde in Müller'scher Flüssigkeit aufbewahrt, das des Hundes II in Alkohol.

Bei der makroskopischen Betrachtung von Gehirn I zeigte sich, dass vor allem die ganze linke Vorderbeinregion (D des Munk'schen Schemas) ferner Teile der Hinterbeinregion (C) und der Nackenregion (H) mit Ausnahme eines ungefähr 2 mm breiten Streifens an dem Sulcus longitudinalis von Narbenmassen ersetzt worden waren. An der Gehirnbasis fiel auf, dass die linke Ponshälfte merklich kleiner und bedeutend abgeflacht war. Noch grösser war der Unterschied zwischen beiden Seiten in der Oblongata. Während hier die rechte Pyramide in der Höhe des Abgangs des Abducens $4^1/_2$ mm, in der Mitte zwischen diesem Teile und dem distalen Ende der Oblongata 3 mm und am distalen Ende selbst ein wenig unter 3 mm mass, waren für dieselben Teile der linken Pyramide die Maase 4, $2^1/_2$ und 2 mm.

Auch der linke Hirnschenkel zeigte sich bei makroskopischer Betrachtung deutlich geschrumpft.

Das Gehirn wurde aus der Müller'schen Flüssigkeit für längere Zeit in Alkohol, der oftmals gewechselt wurde, gebracht, sodann in Alkohol und Aether zu gleichen Teilen, später in Aether allein, um von diesem aus zuerst in dünne, später in dickflüssige Celloidinmasse gebracht zu werden, und zwar wurde das Gehirn zu dem Ende in 1—1½ cm grosse Stücke zerlegt.

Trotzdem nun aber diese Stücke sehr lange Zeit und zu wiederholten Malen in Aether und dann in Celloidinflüssigkeit gelegt worden waren, gelang es nur sehr schwer eine Reihe von Schnitten (es wurden solche von 2—3 μ angefertigt) aus dem Rückenmarke und dem verlängerten Marke, gar nicht solche aus der Ponsgegend und dem Pes pedunculi herzustellen. Ursache dieses Verhaltens war Überhärtung des Gehirnes.

Zur Tinction der einzelnen Schnitte wurde die Weigert'sche Hämatoxylin-, die Nigrosin- und verschiedene Carmin-Färbungen benutzt. Während die mit Weigert'scher Lösung behandelten und mit Ferridcyankalium entfärbten Schnitte sehr schöne Bilder gaben, waren die mit Nigrosin oder Carmin, bezw. Picrocarmin behandelten teils so schwach tingiert, dass man kaum eine Übersicht über die degenerierten Stellen gewinnen konnte, teils entfärbten sie sich überhaupt wieder vollständig, eine Beobachtung, die auch Andere bei der Behandlung von Schnitten gemacht haben, die längere Zeit in Müller'scher Flüssigkeit gelegen hatten. An den nach Weigert gefärbten Schnitten war die Degeneration der einzelnen Fasermassen schon für das blosse Auge durch die hellere Färbung erkennbar. Bei denjenigen aus der Medulla oblongata war neben auffallender Verkleinerung der linken Pyramide die hellgelbe Färbung derselben gegenüber der dunkelbraunen bis schwarzen der gesunden bemerkenswert. Von grossem Interesse war es ferner, dass ein Streifen weisser Substanz (ebenfalls links) ähnliche Verfärbung zeigte wie

die linke Pyramide. Derselbe war ca. 1 mm breit und reichte vom lateralen Rande der Olive bis zum Corpus restiforme hin. Ein kleines Dreieck weisser Substanz zwischen Olive und dem vorderen Rande der Oblongata war nicht verfärbt (s. Fig. II). Im Rückenmarke nahm die entartete Partie auf der rechten Seite den ganzen Seitenstrang mit Ausnahme eines Teiles an der Peripherie ein. Auf der linken Seite zeigte der Seitenstrang makroskopisch wenigstens keine Veränderung, wohl aber war im Vorderstrange solche zu bemerken; dieselbe stellte sich bei der mikroskopischen Untersuchung als typische secundäre Degeneration heraus. Dieser Befund widerspricht dem von Singer, Binswanger und Moeli, Ziehen und vor allem den Anschauungen von Flechsig und Bechterew, die dem Hunde überhaupt eine Pyramidenvorderstrangbahn absprechen, bestätigt aber die von Langley und Sherrington einer- und Marchi und Algeri andrerseits.

Bei der mikroskopischen Betrachtung der Schnitte stellte sich heraus, dass sowohl in diesem Falle wie in dem zweiten alle die schon makroskopisch auf secundäre Degeneration verdächtig gefundenen Stellen sich als entartet erwiesen, ausserdem fanden sich noch andere Stellen partiell degeneriert, was man mit blossem Auge nicht erkennen konnte. So fand sich z. B. auch in den Hintersträngen Degeneration einzelner Fasern, was mit der Ansicht von Langley und Sherrigton übereinstimmen dürfte, die bei verschiedenen Hunden, denen sie motorische Centren exstirpiert hatten, und die längere Zeit nach der Operation gelebt hatten, partielle Entartung in den Hintersträngen beobachtet hatten und als tertiäre bezeichneten.

Was die histologische Beschaffenheit der degenerierten Fasersysteme betrifft, so ist zu bemerken, dass dieselbe in beiden untersuchten Gehirnen bezw. Rückenmarken im allgemeinen dieselbe war, wie es wohl auch kaum anders zu erwarten gewesen war, da beide Tiere fast gleich lange Zeit nach der Verletzung am Leben erhalten worden waren. Wo

an den einzelnen Stellen die Degeneration ein besonderes Gepräge zeigte, wird dies an betreffender Stelle erwähnt werden. Fast an allen Stellen, die degeneriert waren, fehlten die Axencylinder, die meisten von den wenigen, die noch vorhanden waren, waren gequollen, unregelmässig, von dem Gewebe der Neuroglia nur noch schwer zu unterscheiden, ein Befund der häufig ist bei Tieren, die nur 1—2 Monate gelebt haben, wie Homén vor allem gezeigt, der sich eingehender mit der Histologie der secundären Degeneration befasst hat. Der Befund meiner Präparate stimmt ganz und gar mit dem Hauptresultate seiner Arbeit überein, dass nämlich — für das Centralnervensystem des Hundes wenigstens — der Axencylinder zuerst bei der secundären Degeneration erkrankt, nicht die Markscheide. Zwar sind auch die Markscheiden bei meinen Präparaten an den am intensivsten erkrankten Partien beträchtlich in Mitleidenschaft gezogen worden: sie sind stellenweise, wie es besonders die nach Weigert behandelten Schnitte zeigten, körnig zerfallen, zeigen Kernvermehrung, Myelintropfen (auch bei den mit Nigrosin und Carmin gefärbten Schnitten zeigen sich die Markscheiden verändert, sie haben ausnahmslos mehr oder weniger Farbe aufgenommen, während die der gesunden Partieen klar und farblos sind), aber die Zahl der erkrankten Markscheiden ist eine geringere als die der Axencylinder. An einzelnen Stellen, wo die Axencylinder schon vollständig verschwunden sind, sind die Markscheiden noch ganz gut erhalten.

Fassen wir den histologischen Befund noch einmal kurz zusammen, so ergiebt sich: Degeneration fast aller Fasern des betreffenden Fasersystems, teils vollständiger Schwund der Axencylinder, teils Quellung, Vermehrung der Neuroglia und der Kerne, Fettkörnchen, Zerfall der Markscheiden.

Wenden wir uns jetzt zur Betrachtung der Lage der einzelnen degenerierten Fasersysteme des Centralnervensystemes bei Hund I.

Wie schon oben erwähnt, wurde das Vorhandensein secundärer Degeneration im Gebiete des rechten Seiten- und linken Vorderstranges durch die mikroskopische Untersuchung bestätigt; es kommt hier nur noch darauf an, die Lage genauer zu bestimmen. Wenn wir uns vom Hinterhorne zum Vorderhorne eine zur Peripherie des Rückenmarkes parallele, bogenförmige Linie gezogen denken, so würde durch sie gerade die Stelle nach aussen begrenzt werden, die von mir als degenerirt gefunden wurde. Und zwar würde dieselbe ziemlich scharf normales und krankes Gewebe von einander scheiden; der Übergang der degenerierten Fasermassen in das Gebiet gesunder ist nämlich ein ziemlich schroffer.

Die degenerierte Partie reicht bis an die graue Substanz heran; es fanden sich keine Streifen normalen Markfeldes, wie es Löwenthal an Rückenmarken von Hunden beobachtet hatte, denen der Gyrus sigmoides weggenommen worden war. (s. o.) (Derselbe Befund auch in Fall II.) Die Degeneration im hinteren Teile des linken Vorderstranges füllte das ganzes Dreieck zwischen vorderer Wurzel und Fiss. longitud. ant. aus und wurde nach der Peripherie zu annähernd durch eine Linie begrenzt, die die Spitzen der beiden Vorderhörner verbindet.

Vorderhorn und vordere Wurzel, die Homén (s. o.) bei Erkrankung der Py-Seitenstrangbahn atrophiert gefunden hatte, zeigten bei den Präparaten meiner beiden Fälle keine Veränderung desgl. keinen Unterschied der Zahl und Beschaffenheit der Ganglienzellen beider Vorderhörner.

Sherrington (s. o.) hatte gefunden, dass bei unilateraler Exstirpation motorischer Centren schon an der Gehirnbasis doppelseitige secundäre Degeneration auftreten könne; in dem von mir beobachten Falle war die Degeneration nur auf die eine Seite beschränkt: die der Operationsseite gleichseitige.

Abweichend von den bis jetzt beobachteten Thatsachen fand ich eine Stelle degeneriert, die schon bei der makro-

skopischen Betrachtung durch ihre hellere Färbung aufgefallen war. Ebenso wie die Degeneration der Pyramide, die in ihrer Gesammtheit erkrankt war, zeichnete sich die jener schon oben angegebenen Stelle — vom lateralen Ende der Olive an, 1 mm vom Rande der Oblongata einnehmend bis zur Trigeminuswurzel und dem Corpus restiforme (s. Fig. II) hin — (das Dreieck zwischen den beiden Abteilungen der Olive, im Hilus der Olive zeigte sich auch mikroskopisch als intact) dadurch aus, dass der Faserschwund durch Wucherung der Neuroglia, Bindegewebeneubildung zum grossen Teil compensiert war (topische Compensation). Bei den in jenem schmalen Streifen degenerierten Fasern haben wir es wohl mit aberrierenden Seitenstrangfasern zu thun. Die Olivenzwischenschicht zeigte sich völlig unversehrt.

Aus diesen Befunden geht wohl hervor, dass erstens trotz gegenteiliger Anschauungen anderer Forscher bei unilateraler Verletzung motorischer Rindenfelder keine Erkrankung der gekreuzten Seite des Pyramidenbündels aufzutreten braucht; zweitens kreuzen sich nicht alle Pyramidenfasern in der Oblongata, der Hund besitzt also eine Pyramiden-Vorderstrangbahn, und drittens ziehen nicht alle vom Cortex kommenden Fasern durch die gleichseitige Pyramide, ein Teil wenigstens zieht in jenem zwischen Strickkörper und Oliven gelegenen Randgebiete.

Die Betrachtung des Gehirnes II mit unbewaffnetem Auge liess erkennen, dass wie bei Hund I hauptsächlich die Vorder- und Hinterbeinregion von der Verletzung betroffen worden war. Die Nackenregion war auf der linken Hemisphäre etwas mehr in Mitleidenschaft gezogen worden als rechts. Wie auch in Fall I war auch hier ein dem Sulcus longitudinalis anlagernder Teil von Gehirnmasse unversehrt geblieben. Verglich man die Teile der Hirnbasis und des Hirnschenkelfusses mit der als normal gefundenen rechten Partie von Fall I, so war auch bei diesem Gehirne eine merkliche Atrophie und zwar auf beiden Seiten nicht zu

übersehen. Der gesammte Querschnitt von Pons und Medulla oblongata war augenscheinlich kleiner als der von Fall I, trotzdem ja auch da eine Seite an Volumen abgenommen hatte; ebenso zeigten beide Hirnschenkel kleinere Dimensionen.

Es wäre zu erwarten gewesen, dass dieses Gehirn, das nicht in Müller'scher Flüssigkeit gelegen hatte, keine Schwierigkeiten bei der Färbung der einzelnen Schnitte bereiten würde. Aber auch hier war die Aufnahmefähigkeit der Farbstofflösungen von Seiten der Gewebe eine sehr geringe und zwar nicht allein Carmin- und Nigrosinlösungen gegenüber, sondern auch für Weigert'sches Haematoxylin. Erst nachdem die einzelnen Schnitte 24 Stunden lang in eine 1 % Chromsäure- oder 3 % Kal. bichromic.-Lösung gebracht worden waren, gelang es gute Präparate zu erhalten. Auch hier waren die mit Weigert'schem Haematoxylin gefärbten Schnitte die gelungensten. Die Gehirnstücke, die ebenfalls in Celloidin eingebettet worden waren, liessen sich durchweg sehr gut schneiden. Es wurden nun sowohl aus dem Rückenmarke als aus der Medulla oblongata, dann der Pons- und Vierhügelgegend und endlich aus dem Hirnschenkel je eine Reihe von 20—30 Schnitten angefertigt.

Bei dem mit Nigrosin und Carmin gefärbten Schnitten zeichneten sich die erkrankten Fasersysteme bei Betrachtung mit freiem Auge durch ihre dunklere Färbung aus, bei den nach Weigert behandelten Schnitten war wie im Fall I gerade das Gegenteil zu konstatiren. Die Erkrankung betraf im Rückenmarke — so erschien es wenigstens bei makroskopischer Betrachtung — beide Rückenmarkshälften in gleichmässiger Weise. Der ganze Seitenstrang zwischen vorderer und hinterer Wurzel mit Ausnahme der peripherischen Teile, eine Partie um die Vorderhörner herum und die Vorderstränge namentlich zwischen der Fissura longitudinalis anterior und den Vorderkörnern zeigten Degeneration, nur der peripherische Teil zeigte auch hier keine Entfärbung. In der Medulla oblongata waren beide Pyramiden

schwächer tingiert als andere normale Stellen weisser Substanz; ausserdem fand sich auch hier jener Streifen degeneriert wieder, den wir schon in Fall I beobachtet haben (schmaler Streifen von der Olive bis zum Corp. restiforme) und zwar beiderseits, links war die Verfärbung jedoch beträchtlicher als rechts, auch nahm sie dort einen breiteren Streifen ein. Dieser letztere Befund ist jedoch nicht ganz eindeutig, weil die Schnitte aus dieser Gegend auch in den normalen Partien nicht ganz congruente Bilder auf beiden Seiten gaben. (Das Mikrotommesser war nicht genau horizontal zur Längsachse der Gehirnbasis eingestellt worden). Im Pons fand sich jederseits nahe der Medianlinie eine rundliche verfärbte Stelle. Im Pes pedunculi war nur die laterale Partie und der ventrale Rand von normaler Färbung, der ganze übrige Teil, namentlich der an die Substantia nigra Soemmeringii angrenzende war verfärbt.

Bei der mikroskopischen Betrachtung des Rückenmarkes dieses Hundes wurden die Vorderstränge beiderseits intensiv degeneriert gefunden und zwar erstreckte sich die Degeneration hauptsächlich am Rande des Fiss. long. ant. hin und reichte weiter als in Fall I, so dass nur eine kleine Randpartie am vorderen Rande des Rückenmarkes zwischen dem Austritte der beiden vorderen Wurzeln ganz normale Fasermassen führte. In den Seitensträngen beschränkte sich die Degeneration im allgemeinen auf dieselben Felder wie in Fall I, nur in der rechten Rückenmarkshälfte zeigte sich an der Peripherie des Seitenstranges an die Kleinhirnseitenstrangbahn angrenzend und nach vorn bis nahe zur Austrittsstelle der Vorderwurzel reichend eine deutliche degenerierte Partie.

Wie in Fall I war auch hier in den Hintersträngen Degeneration und gänzlicher Ausfall einzelner Fasern bemerkbar.

In der Medulla oblongata, noch im Bereiche der Py-Kreuzung, zeigte sich die Degeneration am intensivsten; die Vorderstränge waren mit Ausnahme kleiner Randteile in ihrer

Gesammtheit degeneriert; von da aus setzte sich die Degeneration continuierlich abwärts fort und war beiderseits besonders auffällig in der Gegend des Austrittes der vorderen Wurzeln. Die Py-Seitenstrangbahn war in ihrer Totalität entartet. Ausserdem fand sich noch partielle Degeneration im übrigen Seitenstranggebiet (mit Ausnahme der Kleinhirnseitenstrangbahn) und in den Hintersträngen.

Weiter oralwärts war in der Medulla oblongata vollständige Degeneration beider Pyramiden (deutlicher Nervenfaserschwund) und der aberrierenden Seitenstrangsfasern zu constatieren, aber keine Degeneration der Schleife vorhanden.

Im Pons war ausser jenen schon makroskopisch sichtbaren nahe der Raphe im ventralen Teile desselben gelegenen, annähernd kreisförmigen Stellen, keinerlei Degeneration auffindbar.

Der Hirnschenkelfuss war auf beiden Seiten auf grosse Strecken hin degeneriert, doch betraf diese Degeneration die gleichen Teile nicht in gleicher Ausdehnung. Links befand sich zum Beispiel eine Stelle beträchtlich degeneriert, die rechts nur Entartung einzelner Fasern aufwiess (s. Fig. IIIa); ähnliches Verhalten zeigten zwei correspondierende Stellen im lateralen Teile des Hirnschenkelfusses (s. Fig. IIIa u. b). In gleicher Weise war beiderseits die ganze Strecke des Pes, die direct an die Substantia nigra angrenzte, von der Degeneration ergriffen und zwar sowohl laterale (mit Ausnahme der äussersten Teile) als mediale Partien. Langley und Grünbaum hatten im Jahre 1891 nach Exstirpation hinterer Partien des Cortex laterale Teile, nach Entfernung vorderer Teile desselben mediane Teile des Pes. ped. des Hundes degenerieren sehen.

Fassen wir auch die Befunde an diesem Hundegehirne zusammen:

1) Auch hier ist eine centrifugal degenerierte Vorderstrangbahn zu constatieren.
2) Die Pyramidenseitenstrangbahn ist in ihrer Totalität degeneriert.

3) Ausser der Py-Seitenstrangbahn ist im Seitenstrange des Rückenmarkes (an der Peripherie desselben) an die Kleinhirnseitenstrangbahn und Pyramiden-Seitenstrangbahn angrenzend und nach vorn bis nahe an die Austrittsstelle der vorderen Wurzel reichend eine degenerierte Partie zu finden.
4) In der Oblongata ist ausserdem das Randgebiet zwischen Olive und Corpusrestiforme degeneriert.
5) Im Hirnschenkelfusse findet sich Degeneration im ersten, zweiten und dritten Viertel; diese ist offenbar auf die Pyramidenbahn zu beziehen. Zweitens findet sich ein degeneriertes Feld der Substantia nigra anliegend. Es ist wahrscheinlich, dass die Fasern dieses Feldes mit den sub. 3 und 4 beschriebenen identisch und den sogenannten aberrierenden Seitenstrangsfasern zuzurechnen sind.

Zu bemerken ist jedoch, dass diese Degeneration nicht constant anftritt.

Zum Schlusse ist es mir eine angenehme Pflicht, Herrn Prof. Dr. Ziehen für die vielfache mir bei dieser Arbeit von ihm zu Teil gewordene Unterstützung den wärmsten Dank zu sagen.

Tafelerklärung.

Fig. I. Hundegehirn I (natürliche Grösse).
co. Fiss. coronalis.
pcr. Fiss. postcruciata.
pr. Fiss. praesylvia.
C. Hinterbeinregion.
D. Vorderbeinregion.
H. Nackenregion.

Fig. II. Schnitt aus der Medulla oblongata ($5^1/_2$ mal vergrössert). (Hundegehirn I.)

Fig. III. Schnitt durch die beiden Hirnschenkel ($5^1/_2$ mal vergrössert). (Hundegehirn II.)
Die hellen Stellen degeneriert, die dunklen normal.
a, b, b, degenerierte Partieen.

Fig. I.

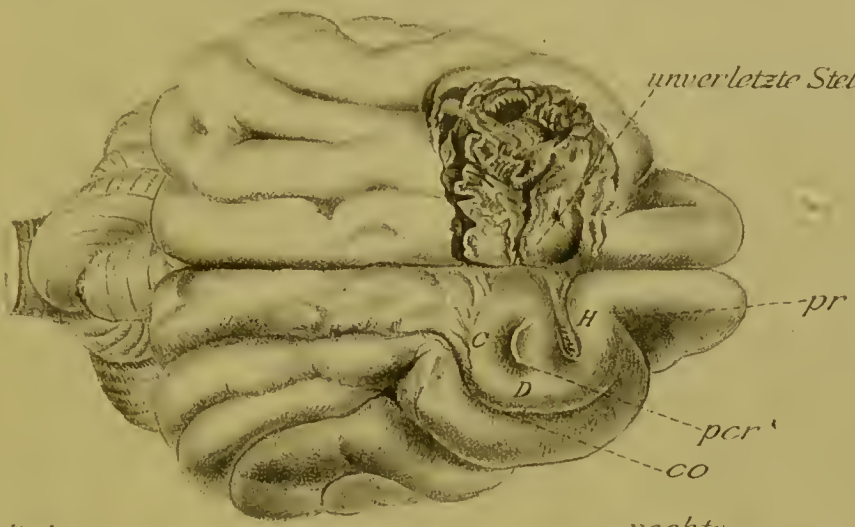

Fig. II.

Fig. III.

eyer u. A Giltsch del.

Lith. Anst v A Giltsch, Jena